

Orbitopatia Tiroideia: Diferentes Formas de Apresentação, Diferentes Abordagens Terapêuticas

Susana Pina¹, Ana Rita Azevedo¹, Catarina Pedrosa¹, Cristina Santos¹, Filipe Silva¹,
Maria João Santos², Mara Ferreira², João Cabral³

¹Interno do Internato Complementar do Serviço de Oftalmologia, Hospital Prof. Dr. Fernando Fonseca, EPE (HFF), Amadora, Lisboa

²Assistente Hospitalar Graduado do Serviço de Oftalmologia, Hospital Prof. Dr. Fernando Fonseca, EPE (HFF), Amadora, Lisboa

³Assistente Hospitalar Graduado do Serviço de Oftalmologia do Hospital da Luz de Lisboa e do Serviço de Oftalmologia do Hospital Prof. Dr. Fernando Fonseca, EPE (HFF), Amadora, Lisboa

RESUMO

Introdução: A orbitopatia tiroideia é uma patologia inflamatória orbitária, de carácter autoimune e que geralmente se associa a alterações endócrinas sistémicas por disfunção da glândula tiroideia. Esta patologia pode apresentar-se em diferentes estadios: numa fase activa ou inflamatória, ou numa fase inactiva ou fibrótica, condicionando manifestações clínicas que podem ser muito variáveis.

Material e Métodos: Apresenta-se uma série de cinco casos clínicos que pretendem ilustrar diferentes formas possíveis de apresentação da doença e a respectiva abordagem terapêutica.

Resultados: Nos casos apresentados assistiu-se a uma melhoria sintomática, estética e funcional.

Conclusão: Na orbitopatia tiroideia o tratamento deverá ser orientado de acordo com a fase da doença. Na fase activa o tratamento é sobretudo direccionado para o controlo da inflamação. Na fase cicatricial torna-se possível actuar ao nível do dismorfismo causado pela doença com recurso a diversas técnicas cirúrgicas. O diagnóstico precoce é essencial para um tratamento adequado e atempado, podendo evitar as graves consequências físicas e psicológicas que podem advir desta patologia.

Palavras-chave

Doença de Graves, orbitopatia tiroideia, doença autoimune, tratamento imunossupressor, tratamento cirúrgico

ABSTRACT

Introduction: Thyroid orbitopathy is an orbital inflammatory autoimmune disease which is associated with thyroid dysfunction and related systemic endocrine effects. This entity may be presented in different stages: an active or inflammatory phase, or in an inactive or fibrotic stage. Depending on the stage presentation, clinical manifestations can be highly variable.

Methods: Five clinical cases are presented and intend to illustrate different presentation forms of the disease and respective therapeutic approach.

Results: In all cases there was symptomatic, aesthetic and functional improvement.

Conclusions: Thyroid orbitopathy's treatment should be oriented accordingly to the stage of

the disease. During the active phase, treatment is mainly directed to the inflammation control. In fibrotic stage it's possible to treat the dysmorphic signs using several surgical techniques. In conclusion, early diagnosis is essential for appropriate and fast treatment, and can avoid serious physical and psychological consequences that can arise from this pathology.

Key-words

Graves Disease, thyroid orbitopathy, autoimmune disease, immunosuppressor treatment, surgical treatment

INTRODUÇÃO

A Orbitopatia Tiroideia (OT) é uma doença inflamatória orbitária, de origem autoimune, que geralmente se associa a alteração da função tiroideia. Surge na maior parte das vezes no contexto de uma Doença de Graves (DG), embora também se possa desenvolver em casos de tiroidite autoimune associada a hipotireoidismo ou a eutiroidismo.^{1,2,8}

Esta entidade clínica, que pode surgir antes, simultaneamente ou após o início da disfunção tiroideia, pode ter uma apresentação clínica muito variada, associando-se frequentemente a alterações significativas da morfologia orbitária e da função visual, naturalmente com uma repercussão importante na qualidade de vida dos doentes.

A associação a outras doenças autoimunes como a miastenia gravis, anemia autoimune, vitiligo, alopecia, artrite reumatóide, lúpus eritematoso sistémico e síndrome de *sjo-gren*, pode também estar presente.^{1,4,5}

Epidemiologicamente existe um predomínio do sexo feminino, que varia segundo as séries entre 2:1 e 4:1, e quanto à idade de apresentação, apesar de muito variável, é mais frequente entre os 25 e os 65 anos, sendo a idade média de 46,4 anos.^{4,5}

Como factores predisponentes para o desenvolvimento desta patologia apontam-se a susceptibilidade genética (que influi de forma indirecta sobre a OT, através de uma maior susceptibilidade para a DG e a tiroidite autoimune), o stress e o tabagismo. O último, para além de funcionar como factor predisponente, condiciona também formas mais agressivas e duradouras da doença, bem como uma pior resposta ao tratamento.^{1,2,5,6,8}

Quanto ao mecanismo envolvido, apesar de incerto, tem como base uma reacção de autoimunidade contra determinantes antigénicas comuns à glândula tiroideia e aos tecidos orbitários, mediada por um auto-anticorpo comum, o anticorpo anti-receptor da TSH (TRAb). Gera-se assim, através

de um mecanismo fisiopatológico complexo, um ciclo de inflamação nos tecidos orbitários que acaba por conduzir às alterações orbitárias que caracterizam esta patologia: **edema** retro-orbitário, muscular e periorbitário, diferenciação de fibroblastos pré-adipócitos em adipócitos que condiciona um **aumento de volume da gordura orbitária**, e proliferação de tecido conjuntivo que acaba por originar **fibrose e cicatrização** dos tecidos.^{3,4,6,8} São estas alterações estruturais que contribuem para apresentação clínica típica da doença, da qual fazem parte os seguintes sinais e sintomas: (Quadro1)

Quadro 1 | Sinais e sintomas da OT

Exoftalmia (bilateral mas assimétrica)
Pálpebras: retracção, ptose, edema, hiperémia ou bolsas adiposas
Superfície ocular: hiperémia conjuntival, quemose, edema da carúncula, queratopatia de exposição
Estrabismo restritivo com diplopia associada
Neuropatia atópica (por compressão directa, transtorno do retorno venoso, estiramento do nervo óptico ou hipertensão ocular)

O curso natural da OT é caracterizado por várias fases: a **primeira fase**, geralmente de início insidioso, corresponde a uma fase inflamatória em que ocorre agravamento dos sinais e sintomas da doença e evolui geralmente em vários meses; segue-se depois uma **fase de plateau**, que pode também ter vários meses de duração, durante a qual não ocorre novo agravação. A **última fase**, que pode durar um ano ou mais, corresponde a uma fase de melhoria gradual espontânea, embora persistam sequelas estruturais e funcionais permanentes. Este curso natural trifásico da doença pode ser esquematicamente representado pela curva de Rundle⁸.

É fundamental o reconhecimento dos sintomas e sinais característicos desta patologia para um diagnóstico precoce que permita uma intervenção rápida e adequada. Assim, perante o diagnóstico de OT há que classificar a doença quanto ao grau de **actividade** e quanto ao grau de **gravidade** uma vez que a decisão terapêutica vai depender essencialmente da análise destes parâmetros. A actividade da doença vai determinar o tipo de tratamento; a gravidade da doença vai condicionar essencialmente a necessidade ou não do mesmo, bem como a rapidez da sua instituição quando está indicado.

No que diz respeito ao grau de actividade, uma das classificações possíveis, e a que utilizamos no nosso serviço é o **“Clinical Activity Score” (CAS)**, conforme a declaração de consenso do grupo europeu de orbitopatia de Graves (EUGOGO) que permite, de uma forma objectiva, estadiar a doença numa fase activa ou inflamatória, ou numa fase

inactiva, fibrótica ou cicatricial. Nesta classificação é pesquisada a presença de 7 parâmetros inflamatórios: (Quadro 2)²

Considera-se que doentes com um CAS $\geq 3/7$ apresentam doença activa e que abaixo deste score apresentam doença inactiva.^{2,8}

A classificação quanto ao grau de gravidade é subjectiva uma vez que tem em conta o impacto da doença na qualidade de vida do indivíduo, excepto nas situações sight-threatening. Assim, pode ser classificada como: (Quadro 3)^{2,8}

Quadro 2 | Parâmetros inflamatórios na OT

Dor retrobulbar espontânea
Dor com os movimentos oculares
Hiperémia palpebral
Edema palpebral
Hiperémia conjuntival
Inflamação da carúncula e/ou da prega semilunar
Quemosis

Quadro 3 | Classificação de gravidade da OT

LEVE	Pequeno Impacto na qualidade de vida
MODERADA E GRAVE	Impacto suficiente na qualidade de vida para justificar os riscos de imunossupressão (no caso de doença activa) ou da intervenção cirúrgica (no caso de doença inactiva)

Nas situações sight-threatening, representadas por neuropatia óptica ou risco de perfuração da córnea, a intervenção médico-cirúrgica imediata é mandatória.^{2,8} (fig. 1)

CASOS CLÍNICOS

Apresenta-se a avaliação clínica de cinco doentes em diferentes estadios da doença, e respectiva abordagem terapêutica e evolução clínica.

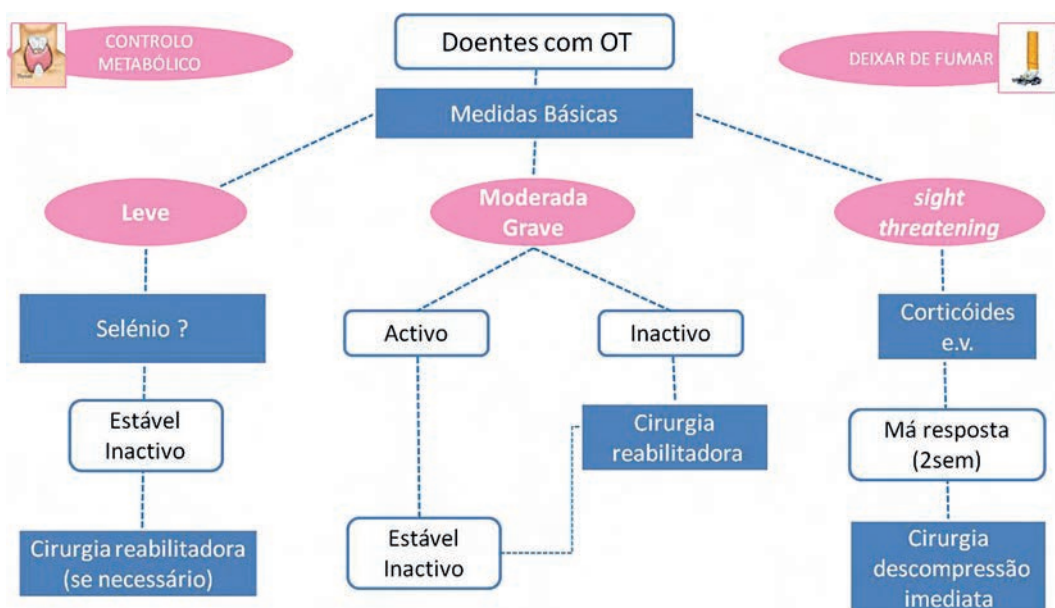


Fig. 1 | Esquema terapêutico da OT. Adaptado de “Society of the European Journal of Endocrinology” (EUGOGO).

Doente 1

Doente, sexo feminino, de 27 anos, ansiosa, sem antecedentes pessoais de relevo e sem hábitos tabágicos, que se apresenta em consulta de rotina. Na observação oftalmológica foi detectada retração da pálpebra superior do olho direito (OD) de cerca de 1,5 mm (fig. 2 A). O restante exame oftalmológico não apresentava alterações. Pediu-se estudo analítico que revelou alteração hormonal compatível com hipertiroidismo, apresentando TRAB positivos (2,730 UI/L). Neste caso, estamos perante uma OT classificada como inactiva (CAS 0/7) quanto ao grau de actividade e leve quanto ao grau de gravidade. Foi referenciada para consulta de endocrinologia e apenas com controlo metabólico, no espaço de 3 meses ocorreu resolução praticamente completa da retracção palpebral (fig. 2 B).

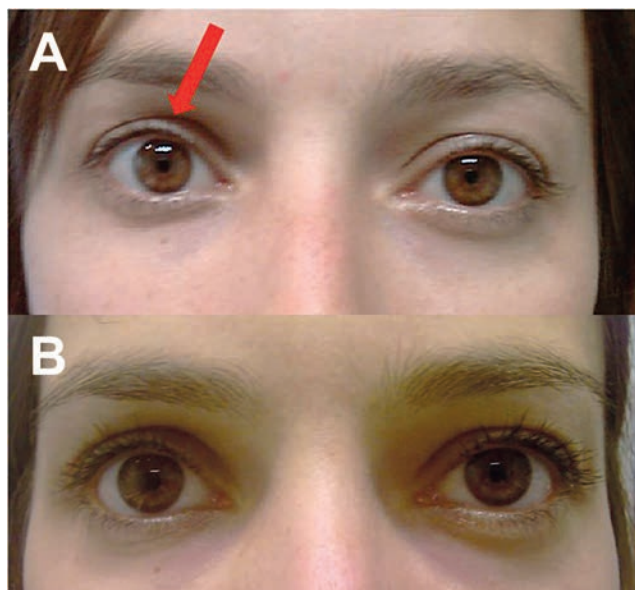

Fig. 2 | A) antes; B) depois

Doente 2

Doente do sexo feminino, 58 anos, com antecedentes de HTA e de hipertiroidismo, sem hábitos tabágicos. À observação apresentava bilateralmente ligeira proptose (21 mm OD; 20 mm OE – exoftalmómetro de Hertel), retração da pálpebra superior e da pálpebra inferior, bem como edema e hiperemia palpebral. Apresentava ainda hiperémia conjuntival e discreta queratite ponteadada. Não apresentava limitação dos movimentos oculares, diplopia ou dor com os movimentos (fig. 3)

O estudo analítico desta doente foi compatível com hipertiroidismo com TRAB positivos (3.600 UI/L). O CAS atribuído foi de 3/7 (hiperémia palpebral, edema palpebral e hiperémia conjuntival), sendo classificada como OT em

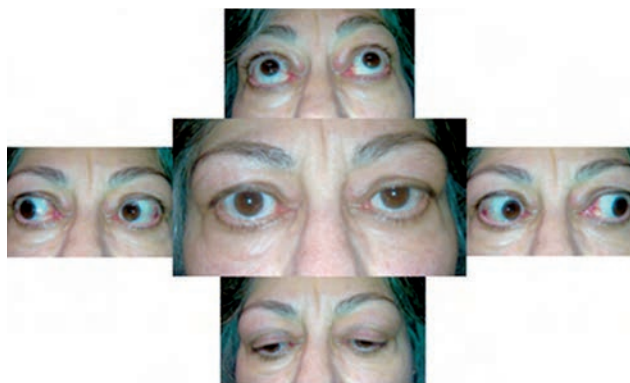

Fig. 3 | Imagens na altura da apresentação.

fase inflamatória, leve quanto ao grau de gravidade por não interferir de forma significativa na qualidade de vida da doente. Neste caso, para além das medidas básicas (elevação da cabeceira, aplicação de compressas frias e lubrificação ocular), optou-se por introduzir o Selénio na dose de 200 µg/dia. Após 3 meses de follow-up parece ter ocorrido uma diminuição do edema e da hiperémia associados havendo melhoria sintomática concomitante (fig. 4 B).

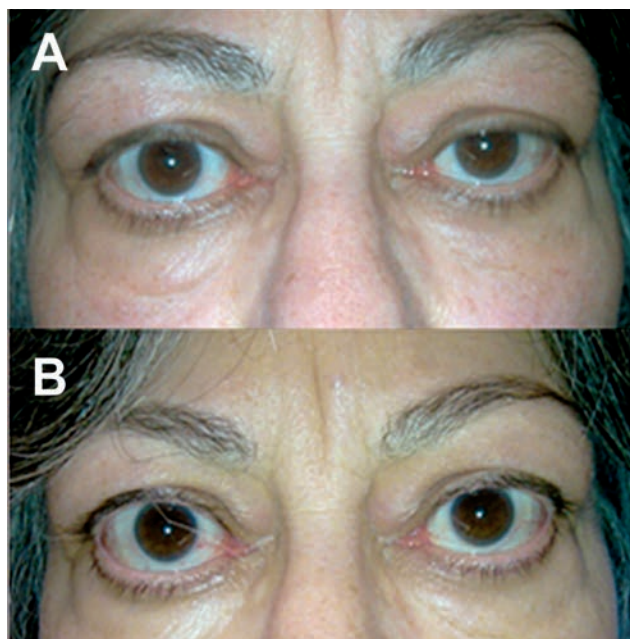


Fig. 4 | A) antes; B) depois

Doente 3

Sexo masculino, 28 anos, fumador, recorre à consulta de Oftalmologia por sensação de peso ocular. Clinicamente apresentava sintomas compatíveis com hipertiroidismo, nomeadamente ansiedade e perda de peso. No exame

oftalmológico destacava-se discreto edema e hiperémia palpebral bilateral, mais evidente à direita. Não apresentava limitação dos movimentos oculares nem diplopia, no entanto estes movimentos condicionavam dor. Na infraversão podia observar-se a presença de “lid lag”, também conhecido como sinal de “von Graefe” (fig. 5).

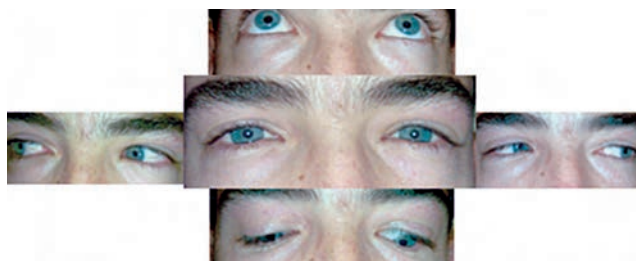


Fig. 5 | Imagens na altura da apresentação.

O restante exame oftalmológico era normal. Perante estes achados foi pedido estudo analítico que revelou hipertiroidismo com TRAb marcadamente positivos (8,590 UI/L). Foi atribuído um CAS de 4/7 (dor retrobulbar espontânea, dor com os movimentos oculares, hiperémia palpebral e edema palpebral), sendo classificada como OT em fase activa moderada. Foi referenciado para consulta de endocrinologia urgente tendo iniciado terapêutica com um anti-tiroideu de síntese (Metibazol) e iniciou pulsos de corticoterapia endovenosa, com Metilprednisolona segundo o protocolo utilizado no serviço (quadro 4), tendo realizado apenas um ciclo terapêutico. De salientar que, entre as medidas básicas, este doente abandonou os hábitos tabágicos. Ao fim de 9 meses houve resolução praticamente completa do quadro clínico (fig. 6).

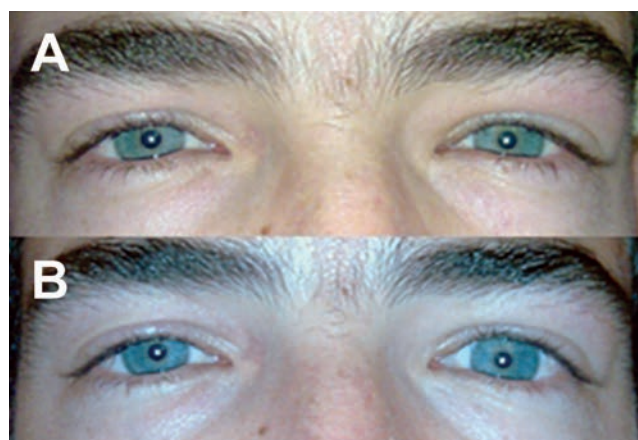

Fig. 6 | A) antes; B) depois

Quadro 4 | Protocolo de corticoterapia e.v.

Dosagem Terapêutica	Duração da Terapêutica
500 mg/semana	6 semanas
250 mg/semana	6 semanas

Doente 4

Doente do sexo masculino, 31 anos, fumador e com sintomas característicos de hipertiroidismo com mais de 5 meses de evolução. Medicado para conjuntivite alérgica. Recorre ao Serviço de Urgência do nosso hospital com queixas dor e hiperémia ocular, lacrimejo e visão dupla. Na observação oftalmológica destaca-se: proptose (OD- 22mm e OE- 23mm, pelo exoftalmómetro de Hertel); limitação na supraducção do OE com diplopia em todas as posições do olhar excepto na infraversão; pressão intraocular (PIO) de 16 no OD e 20mmHg no OE; exuberante edema e hiperémia da pálpebra superior bilateralmente; retração da pálpebra superior direita de 1-2mm; hiperémia conjuntival, inflamação da prega semilunar e da carúncula, quemosis conjuntival; queratite ponteadas inferior; resistência à retro-pulsão no OE (fig. 7).

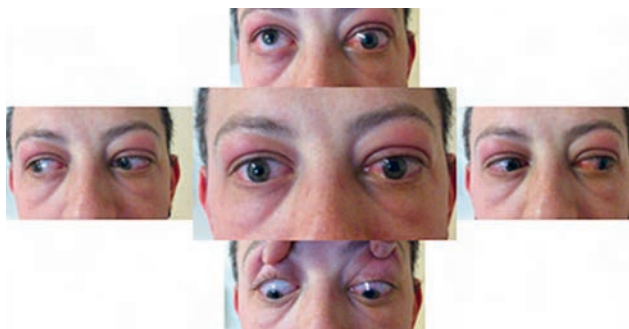


Fig. 7 | Imagens na altura da apresentação.

O restante exame oftalmológico era normal, nomeadamente a acuidade visual estava mantida (10/10 ODE) e a fundoscopia não apresentava sinais de neuropatia óptica. A avaliação laboratorial desde doente revelou-se compatível com hipertiroidismo, com TRAb positivos de 4.970 UI/L. Pediu-se Tomografia Computorizada (TC) das órbitas (fig. 8), que demonstrou envolvimento muscular marcado, com o característico espessamento do ventre muscular que poupa a inserção tendinosa, e que geralmente afecta os músculos extraoculares na ordem: rectos inferior, medial, superior, externo e por fim os oblíquos (mnemónica I'M SLOW).

Neste caso, estamos perante um doente com OT no seu expoente máximo de actividade, apresentando um CAS

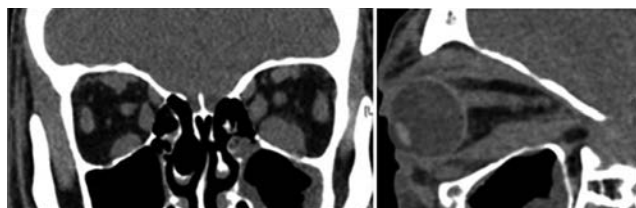


Fig. 8 | TC órbitas do doente 4

de 7/7 (dor retrobulbar espontânea, dor com movimentos oculares, hiperémia palpebral, edema palpebral, hiperémia conjuntival, inflamação da carúncula e da prega semilunar e quemosis), classificada como grave pela elevada interferência na qualidade de vida do doente.

Foi referenciado a consulta urgente de endocrinologia para controlo metabólico (medicado com anti-tiroideu de síntese) e iniciou, para além das medidas básicas de controlo sintomático, pulsos de Metil-prednisolona endovenosa (quadro 1), tendo realizado 2 ciclos terapêuticos no espaço de 8 meses. De salientar que este paciente manteve os hábitos tabágicos. Ao fim de 8 meses houve uma melhoria acentuada dos sintomas e sinais inflamatórios, no entanto, mantinha proptose (22mm OD e 23mm OE), estrabismo restrictivo com diplopia, retracção palpebral com lagoftalmos bilateral e queratite inferior. A AV estava mantida e a PIO era de 17 mmHg no OD e 21 mmHg no OE (fig. 9).

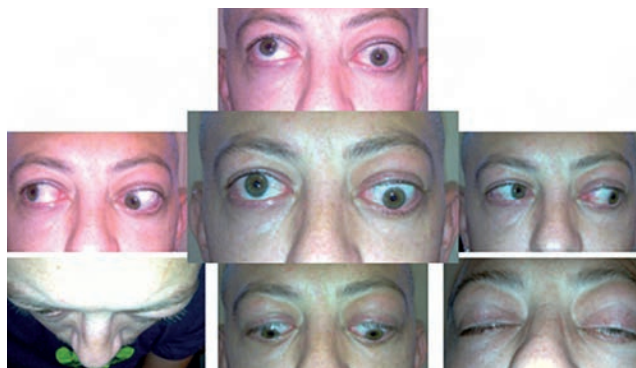

Fig. 9 | Imagens depois da terapêutica médica.

Doente 5

Doente de 42 anos, com diagnóstico de OT desde 2009, referenciado à nossa consulta. À observação apresentava proptose bilateral (24 mm no OD, 25 mm OE, pelo exoftalmómetro de Hertel); bolsas adiposas nas pálpebras superiores e inferiores e um estrabismo restrictivo, com limitação da supraducção do OE que condicionava diplopia em praticamente todas as posições do olhar, excepto na infraversão. Não apresentava dor espontânea ou com os movimentos

oculares. Havia um aumento da resistência à retro-pulsão principalmente no olho esquerdo (fig. 10).

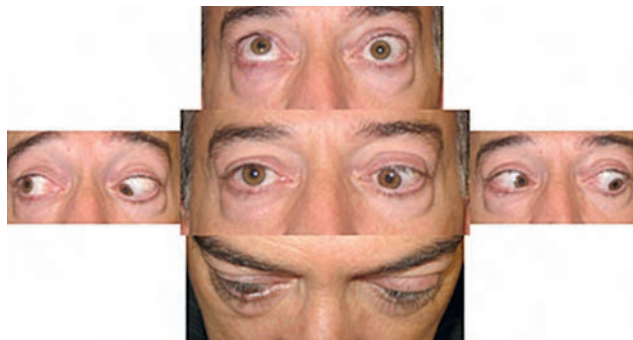

Fig.10 | Imagens na altura da apresentação.

A AV era de 10/10 ODE e a PIO era de 17 no OD e 20 no OE mmHg, sem sinais de neuropatia óptica na fundoscopia. Perante um doente com uma OT em estadio inactivo ou cicatricial (sem qualquer sinal inflamatório associado) classificada como grave devido à importante interferência na qualidade de vida do doente, optou-se, após consentimento informado, por cirurgia reabilitadora, tendo sido realizada cirurgia de descompressão orbitária bilateral e cirurgia para correção de estrabismo no OE com retro-inserção do músculo recto inferior (no mesmo tempo operatório).

O resultado pós-operatório foi bastante satisfatório, com resolução da proptose e melhoria significativa do estrabismo restrictivo e das queixas de diplopia (fig. 11).

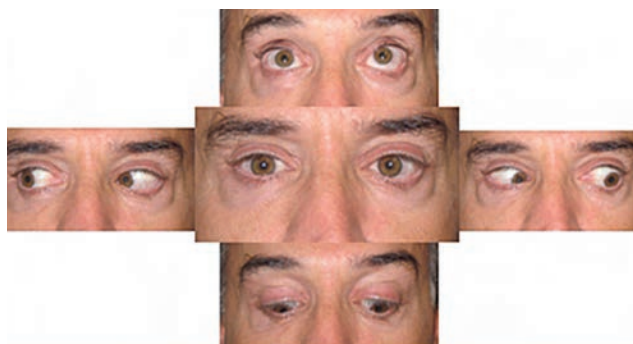

Fig.11 | Imagens após a terapêutica cirúrgica.

DISCUSSÃO

Na OT o tratamento deverá ser orientado de acordo com a fase da doença. Assim, na fase activa o tratamento é sobretudo dirigido para o controlo da inflamação. Na

fase cicatricial torna-se possível actuar ao nível do dismorfismo causado pela doença com recurso a diversas técnicas cirúrgicas.

À semelhança do caso clínico 1, nos doentes com doença classificada como leve é aceitável uma atitude expectante, apenas recorrendo às ditas medidas básicas e mantendo uma vigilância continuada, uma vez que cerca de 60 a 70% destes doentes evoluem de forma espontânea para a remissão no espaço de aproximadamente 1 ano.¹

Como no caso clínico 2, em alguns casos de OT leve, temos usado o selénio com resultados favoráveis. Este composto actua como anti-oxidante e, segundo alguns estudos, parece reduzir a produção de radicais livres de oxigénio que desempenham um papel patogénico na evolução da orbitopatia.⁷ Segundo a literatura a sua utilização na dose de 200µg/dia por 6 meses nos casos de OT leve conduz a uma melhoria na qualidade de vida com diminuição do CAS e sem efeitos adversos.⁷

Nos casos de doença activa classificados como moderados a graves, a terapêutica de primeira linha são os pulsos de corticóides endovenosos, que ao serem administrados desta forma possuem, para além de um efeito anti-inflamatório, um efeito imunos-supressor linfocitolítico.

De salientar que o caso clínico 3 retrata um caso em que o diagnóstico é feito numa fase muito inicial, com queixas com pouco tempo de evolução, o que contribuiu de forma determinante para a excelente resposta terapêutica e evolução clínica.

Outras terapêuticas são geralmente necessárias quando temos ausência de resposta, intolerância ou contraindicação aos corticóides. Estas são terapêuticas consideradas de segunda linha (ciclos-porina, azatioprina, ciclofosfamida). Em fase de ensaio clínico, mas com resultados muito promissores no controlo desta patologia, está o Tocilizumab (inibidor da IL-6).

No nosso serviço não temos experiência com radioterapia orbitária. No entanto, esta opção terapêutica, apesar de algumas contraindicações, poderá estar indicada nos casos de doença activa moderada a grave com envolvimento muscular importante, associada à corticoterapia ou de forma isolada.^{2,3,5}

A cirurgia reabilitadora é reservada para os casos de doença em estadios inactivo ou cicatricial. Nestes casos, tradicionalmente recomenda-se uma cirurgia por etapas, segundo um esquema gradual e ordenado segundo a necessidade do doente, em que em primeiro lugar deve ser feita a descompressão orbitária, seguida de cirurgia de estrabismo, e em terceiro lugar a cirurgia de pálpebras (retração palpebral e blefaroplastia).^{1,5} No caso apresentado (caso clínico 5), pela exuberância dos sintomas, optou-se por realizar

cirurgia de descompressão orbitária e de correcção de estrabismo no mesmo tempo operatório, com um resultado bastante satisfatório, permitindo reduzir o número de cirurgias e o tempo de inactividade do doente.

No caso clínico 4, apesar de uma boa resposta à corticoterapia sistémica no controlo dos sintomas e sinais inflamatórios, teremos que aguardar por um estadios completo de inactividade para poder intervir cirurgicamente ao nível da proptose, do estrabismo e da retração palpebral. Este retrata um caso diagnosticado numa fase avançada da doença, o que naturalmente afecta a sua evolução e prognóstico. Os hábitos tabágicos marcados e a sua manutenção poderão ter também contribuído para uma forma mais agressiva da doença e uma resposta menos favorável à terapêutica.

Podemos concluir que, nesta patologia, o diagnóstico precoce será a chave para um tratamento satisfatório do doente, evitando as sequelas físicas e psicológicas associadas a esta doença.

Agradecimentos

Os autores agradecem ao Professor Dr JV Pérez Moreiras, pertencente ao Centro Oftalmológico Moreiras – Instituto de Órbita e Oculoplástica em Santiago de Compostela, pela sua participação cirúrgica no caso clínico 5 apresentado.

BIBLIOGRAFIA

1. Pérez Moreiras JV, Coloma Bockos JE, Prada Sanchez MC. Thyroid Orbitopathy (Pathogenesis, Diagnosis and Treatment). Arch Soc Esp Oftalmol. 2003; 78: 407-432
2. Bartalena L et al, “Declaración de consenso europeo sobre la Orbitopatía de Graves (EUGOGO) sobre el tratamiento de la orbitopatía de Graves”, Endocrinol Nutr.2008; 55(8):e1-e13
3. Wiersinga M et al, “Graves’ ophthalmopathy: a rational approach to treatment”, TRENDS in Endocrinology and metabolism Vol 13 N°7, Sept 2002
4. Cabral J, “Orbitopatia Tiroideia auto-imune”, disponível em <http://jcabral.info/gooo/06orb/graves/06OT.html>, acesso em: 03/06/2012
5. Saavedra I G, Fernández N T, “Orbitopatía de Graves”, 1 edición, Editorial Glosa, 2011
6. Neves C et al, “Doença de Graves”, Arquivos de Medicina, 22 (4/5):137-46
7. Marcocci C et al; “Selenium and the course of mild Graves’ Orbitopathy, New England Journal of Medicine, 364,;20, May 19,2011

8. Wiersinga W M, Kahaly G J, Graves Orbitopathy (A multidisciplinary approach- Questions and answers), 2nd Edition, Karger

Os autores não têm interesses comerciais a declarar
Este trabalho não foi anteriormente publicado e são cedidos os respectivos direitos de autor à SPO

Trabalho apresentado como comunicação oral no 54º Congresso da Sociedade Portuguesa de Oftalmologia, Vilamoura

CONTACTO

Susana Pina
Email: susanapina.vl@gmail.com