

Acrysof® ReSTOR® em Casos Pediátricos

Bernardo Feijóo¹, Isabel Prieto², João Cabral³, Cristina Vendrell⁴,
Mara Ferreira⁵, Peter Pêgo¹

1 – Interno do Internato Complementar de Oftalmologia

2 – Assistente Hospitalar de Oftalmologia

3 – Assistente Hospitalar Graduado de Oftalmologia, Instituto Português de Oncologia Francisco Gentil, Lisboa

4 – Chefe de Serviço de Oftalmologia (Directora do Serviço)

5 – Assistente Hospitalar Graduada de Oftalmologia

Serviço de Oftalmologia – Hospital Fernando Fonseca – Amadora

bernardo.feijoo@gmail.com

RESUMO

Objectivo: Melhorar a reabilitação visual de crianças submetidas a cirurgia de catarata. **Material e Métodos:** Em 12 olhos de 7 crianças, com idades entre os 8 e os 14 anos, com cataratas congénitas ou patológicas, efectuou-se liquefacção nuclear com Aqualase®, remoção do cortex e polimento capsular, com a mesma peça de mão. Em todos os casos foi realizada capsulotomia posterior primária seguida de vitrectomia anterior, quando necessário. Posteriormente, foi implantada no saco uma lente intra-ocular multifocal Acrysof® ReSTOR® com o objectivo de atingir a emetropia. **Resultados:** Não ocorreram complicações intra-operatórias. No período pós-operatório imediato verificou-se uma resposta inflamatória mínima. Em todos os casos constatou-se uma melhoria da acuidade visual sem correcção (AVSC). Nos casos bilaterais obteve-se uma AVSC média para longe de 20/25 e para perto de J2. A melhor acuidade visual corrigida (MAVC) para longe média foi de 20/20 e para perto, com a correcção de longe, J1. Nenhum dos doentes necessitou de adição na visão para perto. **Conclusão:** A implantação da LIO Acrysof® ReSTOR® demonstrou ser uma opção eficaz e segura neste conjunto de doentes.

ABSTRACT

Purpose: To improve the visual rehabilitation of children submitted to cataract surgery. **Material and Methods:** In 12 eyes of 7 patients, aged between 8 and 14 years old, with congenital or pathological cataracts we performed nuclear liquefaction with Aqualase®, cortex removal and capsular polishing, using the same handpiece. In all cases we performed primary posterior capsulotomy followed by anterior vitrectomy, when necessary. Then it was implanted in the bag a multifocal intra-ocular lens (Acrysof® ReSTOR®) with the goal of obtaining emmetropy. **Results:** There were no intra-operative complications. In the immediate postoperative period there was a minimal inflammatory response. In all cases there was an improvement in uncorrected visual acuity (UCVA). In the bilateral cases the mean distance UCVA was 20/25 and the mean near UCVA was J2. The mean best-corrected visual acuity for distance was 20/20 and for near, with

* Trabalho apresentado no 50.º Congresso da Sociedade Portuguesa de Oftalmologia, Porto, Dezembro 2007.

the distance correction, was J1. None of the patients needed addition in the near vision.

Conclusion: The implantation of the IOL Acrysof® ReSTOR® showed to be an effective and safe option in this set of patients.

Palavras Chave: Catarata; Catarata congénita; LIO multifocal; ReSTOR®; Crianças

Key Words: Cataract; Congenital cataract, Multifocal IOL; ReSTOR®; Children

Introdução

A cirurgia de catarata em crianças continua a ser um desafio em Oftalmologia. A catarata em crianças é um importante problema sobretudo pelo risco de ambliopia que acarreta. A correcção da afaquia pediátrica foi desde sempre um aspecto controverso, mas hoje a implantação primária de lente intra-ocular na cirurgia de catarata em doentes com mais de 2 anos é já defendida por muitos autores^{1,2}.

Os avanços na cirurgia de catarata em crianças têm sido conquistados a partir das evoluções na cirurgia de catarata do adulto. Um dos recentes avanços na cirurgia de catarata do adulto tem sido a correcção da presbiopia pseudofáquica com o implante de lentes intra-oculares multifocais.

A LIO difractiva apodizada Acrysof® modelo MA60D3 (ReSTOR®, Alcon) é uma lente de câmara posterior. A lente tem uma óptica biconvexa que contém uma estrutura difractiva nos 3.6 mm centrais da superfície anterior da óptica (Fig. 1). A óptica é composta do mesmo material acrílico que tem sido utilizado nas lentes Acrysof® desde 1995. Este material já demonstrou excelentes benefícios clínicos pelo seu elevado índice refractivo (1.55), flexibilidade e biocompatibilidade. Doze zonas difractivas na região dos 3.6 mm centrais dividem a luz entre 2 focos. Os degraus difractivos diminuem gradualmente em altura e espaçamento do centro da lente para o limite da região difractiva (apodização). A região refractiva mais externa não tem zonas difractivas e é estritamente refractiva. O poder de adição da lente é +4.0 dioptrias (D). A lente Acrysof® ReSTOR® foi desenhada para atingir

uma acuidade visual satisfatória na visão para longe, intermédia e para perto e diminuir a dependência dos óculos, sem comprometer o desempenho visual. E os resultados publicados relativos à sua utilização em adultos são muito encorajadores^{7,9} e motivaram-nos a aplicar esta nova tecnologia no campo da cirurgia de catarata pediátrica. Apresentamos assim a nossa experiência, em termos de eficácia e segurança, com a utilização desta lente multifocal difractiva apodizada em olhos pediátricos com vários tipos de cataratas.

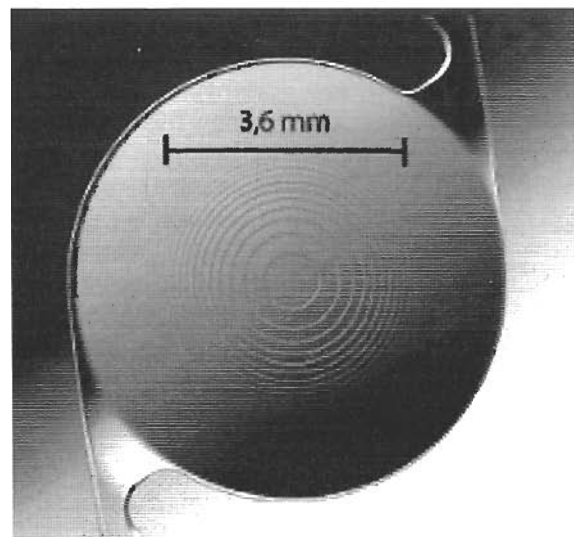


Fig. 1 – Representação da lente intra-ocular Acrysof ReSTOR.

Material e Métodos

Entre Janeiro de 2005 e Maio de 2007 foram operados 12 olhos de 7 crianças, 5 das quais foram submetidas a cirurgia bilateral, em que

foi implantada a LIO Acrysof® ReSTOR®, modelo MA60D3. À data da cirurgia a idade das crianças operadas variou entre 8 e 14 anos (média $11,4 \pm 2,6$ anos). A avaliação pré-operatória incluiu investigação da etiologia da catarata, determinação da refração, melhor acuidade visual corrigida (MAVC), observação com lâmpada de fenda, pressão intraocular, oftalmoscopia e realização de queratometria e biometria ultrassónica. A acuidade visual foi quantificada com optótipos. Para cálculo da potência da LIO foi utilizada a fórmula SRK-II.

Em 3 crianças as cataratas eram congénitas, em outras duas foi estabelecida associação com a utilização de corticoesteróides sistémicos, em uma com radioterapia prévia, e em outro caso tratava-se de uma catarata de etiologia metabólica.

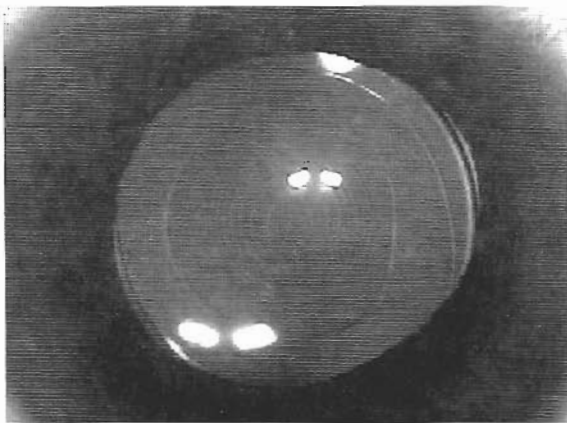


Fig. 2 – Imagem intra-operatória. Verifica-se a centragem da LIO e o tamanho adequado da capsulorrexis posterior relativo à zona difractiva central da LIO.

Técnica cirúrgica

Todas as cirurgias foram realizadas sob anestesia geral por um cirurgião (IP). A pupila foi dilatada com colírios de tropicamida 1%, ciclo-pentolato 1% e fenilefrina 2,5%, 1 gota de 5 em 5 minutos, 1 hora antes do início da cirurgia.

Foi realizada uma incisão *clear cornea* de 3,2 mm e uma paracentese acessória. Foi feita a capsulorrexis utilizando bisturi e pinça. Após a hidrodissecção com solução salina balanceada

(BSS®, Alcon) fez-se a facoaspiração. Foi utilizada a peça de mão Aqualase® do sistema de facoemulsificação Infiniti® (Alcon) para fazer a remoção nuclear e cortical e também o polimento capsular.

Em todos os casos foi realizada capsulotomia posterior primária. Fizemos uma pequena abertura central na cápsula posterior e injetamos material viscosirúrgico entre a cápsula posterior e a face anterior do vítreo. Foi depois realizada a capsulorrexis posterior com pinça seguida, em alguns casos, por vitrectomia anterior com vitrectomo automático. Em certos casos foi necessário aumentar a capsulorrexis posterior para garantir a obtenção de uma área central desimpedida de 4 a 5 mm de diâmetro.

Após a injeção de material viscosirúrgico no saco capsular foi feita a implantação da LIO Acrysof® ReSTOR® MA60D3 com recurso a injector (Monarch®, Alcon). Depois da aspiração do material viscosirúrgico foi sempre verificada a correcta centragem da LIO e a presença de vítreo e, se necessário, completou-se a vitrectomia anterior. A incisão principal foi sempre encerrada com um ponto de monofilamento nylon 10-0. Em todos os casos, no fim do procedimento, foi feita injeção subconjuntival de dexametasona e gentamicina.

Todos os doentes receberam no pós-operatório tratamento com colírio de dexametasona e gentamicina, 1 gota 6 vezes por dia de cada, na primeira semana, reduzidos depois para 1 gota 3 vezes por dia e que foram mantidos nas primeiras 6 semanas de pós-operatório. Adicionalmente nos primeiros 3 dias receberam prednisolona *per os* na dose de 1 mg/kg. Foram observados às 24 horas, 96 horas, 1 semana, 3 semanas, depois mensalmente durante os primeiros 3 meses e a partir daí em intervalos de 6 meses.

Resultados

A melhor acuidade visual corrigida pré-operatória (MAVC) para longe variou entre 20/125 e 20/30 e é representada no Quadro 1. O período de *follow-up* dos casos variou entre 6 e 33 meses (média $19,0 \pm 8,6$ meses).

Quadro 1 – Etiologia das cataratas, idade dos doentes à data da cirurgia, acuidade visual pré-operatória e período de follow-up.

| Doente | Idade | Etiologia Catarata | Olho | MAVC Pré-op. | Follow-up (meses) |
|--------|-------|--------------------|------|--------------|-------------------|
| 1 | 8 | Metabólica | OD | 20/50 | 33 |
| | | | OS | 20/50 | 24 |
| 2 | 9 | Pós radioterapia | OD | 20/80 | 29 |
| | | | OS | 20/80 | 24 |
| 3 | 10 | Congénita | OD | 20/40 | 15 |
| 4 | 11 | Congénita | OD | 20/125 | 18 |
| 5 | 14 | Pós corticoterapia | OD | 20/80 | 27 |
| | | | OS | 20/60 | 16 |
| 6 | 14 | Pós corticoterapia | OD | 20/50 | 10 |
| | | | OS | 20/40 | 18 |
| 7 | 14 | Congénita | OD | 20/50 | 8 |
| | | | OS | 20/40 | 6 |

Não houve quaisquer complicações intra operatórias, nomeadamente rotura da cápsula posterior. No período pós-operatório não foram verificados casos de edema da córnea, obstrução do eixo visual, LIO descentrada, formação de sinéquias, aumento da pressão intra-ocular ou captura pupilar da óptica. Num caso constatou-se

a presença de depósitos pigmentares sobre a óptica da LIO, sem interferência na acuidade visual. A reacção inflamatória foi mínima em todos os casos.

O Quadro 2 representa as acuidades visuais no pós-operatório sem correcção para perto e para longe dos olhos operados, a melhor

Quadro 2 – Acuidades visuais pós-operatórias (AVSC – acuidade visual sem correcção; MAVC – melhor acuidade visual corrigida; s/ add – sem adição).

| Doente | Idade | Olho | AVSC | | MAVC | |
|--------|-------|------|-------|-------|-------|----------------|
| | | | Longe | Perto | Longe | Perto (s/ add) |
| 1 | 8 | OD | 20/25 | J2 | 20/20 | J1 |
| | | OE | 20/25 | J2 | 20/20 | J1 |
| 2 | 9 | OD | 20/25 | J2 | 20/20 | J1 |
| | | OE | 20/25 | J2 | 20/20 | J1 |
| 3 | 10 | OD | 20/30 | J3 | 20/20 | J1 |
| 4 | 11 | OD | 20/40 | J3 | 20/25 | J2 |
| 5 | 14 | OD | 20/20 | J1 | 20/20 | J1 |
| | | OE | 20/40 | J1 | 20/20 | J1 |
| 6 | 14 | OD | 20/25 | J2 | 20/20 | J1 |
| | | OE | 20/25 | J2 | 20/20 | J1 |
| 7 | 14 | OD | 20/25 | J2 | 20/20 | J1 |
| | | OE | 20/20 | J2 | 20/20 | J1 |

acuidade visual corrigida para longe e a melhor acuidade visual para perto com a correcção de longe, ou seja, sem adição. Em todos os casos verificou-se uma melhoria da acuidade visual sem correcção. A média da acuidade visual sem correcção para longe foi 20/25 e para perto J2. Em todos os casos bilaterais operados, a AVSC para longe foi pelo menos 20/25, excepto no OD do doente n.º 5 em que se constatou uma miopia que resultou numa AVSC para longe de 20/40 e para perto J1. A MAVC para longe no pós-operatório foi 20/20 e a MAVC para perto, utilizando a correcção de longe, foi J1, excepto num dos casos unilaterais (doente n.º 4) em que os resultados foram, respectivamente, 20/25 e J2, e que atribuímos a ambliopia.

Todos os doentes foram questionados verbalmente para a avaliação de sintomas subjectivos e fenómenos fóticos relacionados com o implante da LIO multifocal. Nenhum dos doentes referiu queixas de halos e *glare*. Em dois doentes, aos 6 meses de *follow-up*, verificaram-se queixas de “visão turva” para perto, com e sem correcção, sobretudo em condições de baixa luminosidade. Estas queixas desapareceram aos 18 meses de *follow-up*.

Discussão

A cirurgia da catarata em crianças é ainda controversa em vários aspectos. A implantação de lentes intra-oculares depois dos 2 anos de idade é já considerada relativamente consensual. Contudo, existem poucos trabalhos publicados com lentes multifocais em idade pediátrica^{1,2,5,6}. Vários aspectos têm de ser ponderados neste campo. Os problemas de centragem da LIO, cálculo da potência da LIO, a tolerância aos sintomas de *glare* e halos e o potencial efeito ambliogénico de múltiplas imagens sobrepostas e de diminuição do contraste são os principais aspectos apontados por alguns autores para justificar a relutância na utilização destas lentes em idade pediátrica⁴.

Conscientes destes riscos, seleccionámos um conjunto de doentes com idades superior a

8 anos e com menor risco de ambliopia. Relativamente ao cálculo da potência da LIO foi utilizada a fórmula SRK-II e pretendeu-se obter a emetropia nas crianças com 14 anos e uma ligeira subcorrecção naqueles com idades entre os 8 e os 11 anos. Os resultados foram satisfatórios e apenas um olho ficou aquém do objectivo, como já foi descrito.

Com um *follow-up* médio de 19 meses não foram constatados casos de lentes descentradas. Um ponto da técnica cirúrgica que consideramos especialmente importante nestes casos é o tamanho da capsulorrexia posterior que deverá sempre ser superior a 4 mm, já que a área difractiva apodizada da lente é de 3,6 mm, e o cuidado em proceder à remoção completa do córtex e ao polimento capsular. Nos casos operados assistimos a um grau variável de opacificação da cápsula, como esperado, mas em nenhum caso se verificou obstrução do eixo visual e na área correspondente à zona central difractiva da óptica da lente. Como se sabe, nos olhos pediátricos em que se conserva a integridade da cápsula posterior o desenvolvimento de opacificação capsular posterior é inevitável. A realização da capsulorrexia posterior, seguida, quando necessário, de vitrectomia anterior, demonstrou já nestes casos diminuir a opacificação do eixo visual e a necessidade de intervenções subsequentes^{8,10,11}. Deste modo consideramos este procedimento fundamental na implantação destas lentes. Também por esse motivo utilizámos em todos os casos o sistema Aqualase® para remoção da catarata que, além de ser mais seguro, contribui, no nosso entender, para uma melhor limpeza capsular e diminuição da incidência de opacificação capsular e reacção inflamatória.

Em termos de acuidade visual e de independência da utilização de óculos, consideramos os nossos resultados muito encorajadores. Nenhum dos doentes operados utiliza adição na visão para perto. Tratando-se de crianças já com idade suficiente para relatar queixas subjectivas, foram sujeitas a uma avaliação verbal dos sintomas de *glare* e halos. Os resultados foram muito inferiores ao que esperávamos, com

base nos dados existentes para os adultos, e desapareceram com o tempo. Todavia, estamos conscientes que tratando-se de crianças o grau de fiabilidade neste tipo de relato é sempre inferior ao dos adultos.

No nosso melhor conhecimento, existe apenas um relato na literatura sobre a utilização da LIO Acrysof® ReSTOR® em crianças por Cristobal Bescós *et al*^{1,2}. Este grupo publicou já a experiência em 11 olhos de crianças entre os 3 e 7 anos com cataratas unilaterais. Os resultados relatados são satisfatórios em termos anatómicos e funcionais e os autores consideram ser a técnica de eleição em cataratas infantis unilaterais em crianças com mais de 2 anos.

Em conclusão, neste grupo de crianças a escolha desta LIO multifocal demonstrou ser uma opção eficaz e segura. São necessários estudos e investigações adicionais, com um período de *follow-up* mais longo. Contudo acreditamos que as LIO multifocais podem constituir um passo em frente na cirurgia de catarata em crianças.

Bibliografia

1. CRISTOBAL BESCÓS JA, DEL BUEY MA, PALOMAR MT, RÉMON L.: Lente intraocular multifocal difractiva Acrysof® ReSTOR® en catarata infantil monolateral. *Microcirugía ocular* 2004; 12(4): 165-168
2. CRISTOBAL BESCÓS JA, MATEO OROBIA, AJ, SAYAS MA.: LIOs difractivas en la infancia. In: Sánchez J, editor. *Lentes intraoculares bifocales, multifocales y acomodativas en cirugía del cristalino*, Secoir, 2007. p. 181-184
3. FOSTER A, GILBERT C, RAHI J.: Epidemiology of cataract in childhood. A global perspective. *J. Cataract Refract Surgery* 1997; 23: 601-604
4. HUNTER M.: Multifocal intraocular lenses in children. *Ophthalmology* 2001; 108: 1373-1374
5. JACOBI P, DIETLEIN S, KONEN W.: Multifocal intraocular lens implantation in pediatric cataract surgery. *Ophthalmology* 2001; 108: 1375-1380
6. JACOBI P, DIETLEIN T, JACOBI F.: Scleral Fixation of secondary foldable multifocal intraocular lens implants in children and young adults. *Ophthalmology* 2002; 109: 2315-2324
7. KOHNEN T, ALLEN D, BOUREAU C, *et al.*: European multicenter study of the Acrysof ReSTOR apodized diffractive IOL. *Ophthalmology* 2006; 113: 578-584
8. KUGELBERG M, ZETTERSTROM C.: Pediatric cataract surgery with or without anterior vitrectomy. *J Cataract Refract Surg* 2002; 28: 1770-1773
9. SOUZA CE, MUCCIOLI C, SORIANO ES, *et al.*: Visual performance of the Acrysof ReSTOR apodized diffractive IOL: a prospective comparative trial. *Am J Ophthalmol* 2006; 141: 849-858
10. TRIVEDI RH, WILSON JR ME.: Acrysof intraocular lens implantation in eyes with pediatric cataracts. In: Wilson Jr ME, Trivedi RH, Pandey SK. *Pediatric cataract surgery. Techniques, complications and management*. Filadélfia: Ed. Lippincott Williams & Wilkins. 2005. p. 139-149
11. VASAVADA AR, TRIVEDI RH, NATH V.: Visual axis opacification after Acrysof intraocular lens implantation in children. *J Cataract Refract Surg* 2004; 30: 1073-1080
12. WILSON ME.: Intraocular lens implantation: has it become the standard of care for children? *Ophthalmology* 1996; 103: 1719-1720